Ipertensione Arteriosa e dintorni

Il DANNO CARDIACO

Dott. Giovanni Luigi NISI
Dirigente Medico -- Cardiologia Ospedale Martina Franca

Castello Episcopio - Grottaglie 28.01.2007

PREMESSE

1. Nonostante la crescente consapevolezza della diffusione dell'ipertensione
2. Nonostante la documentazione che può essere rallentata, se non arrestata, la progressione del danno cardiovascolare

Le patologie cardiovascolari indotte o correlate all'ipertensione sono ancora in aumento.

servizio di cardiologia
Martina Franca

Relazione fra PA Diastolica abituale e Cardiopatia Ischemica

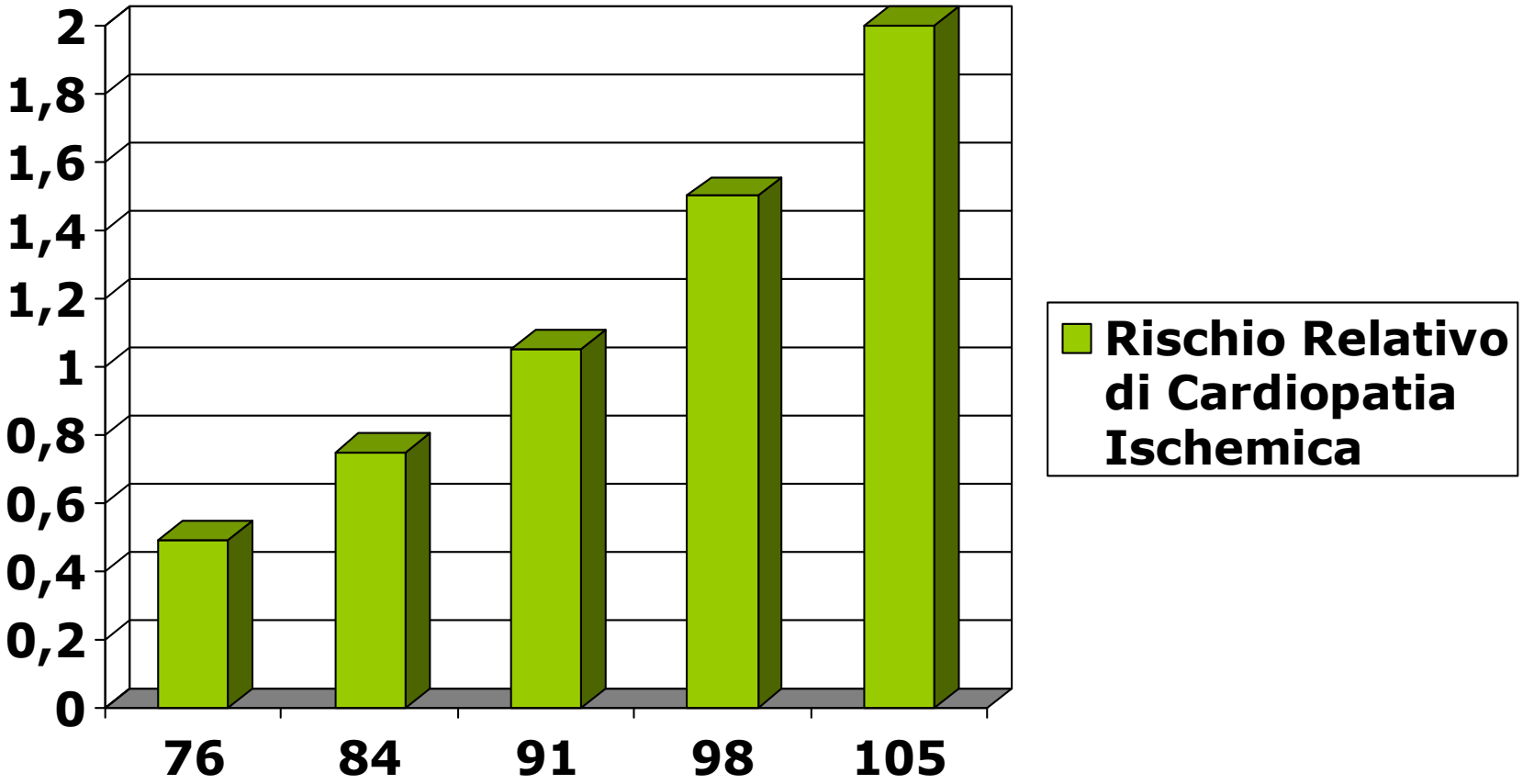

Relazione fra PA Diastolica abituale ed ICTUS

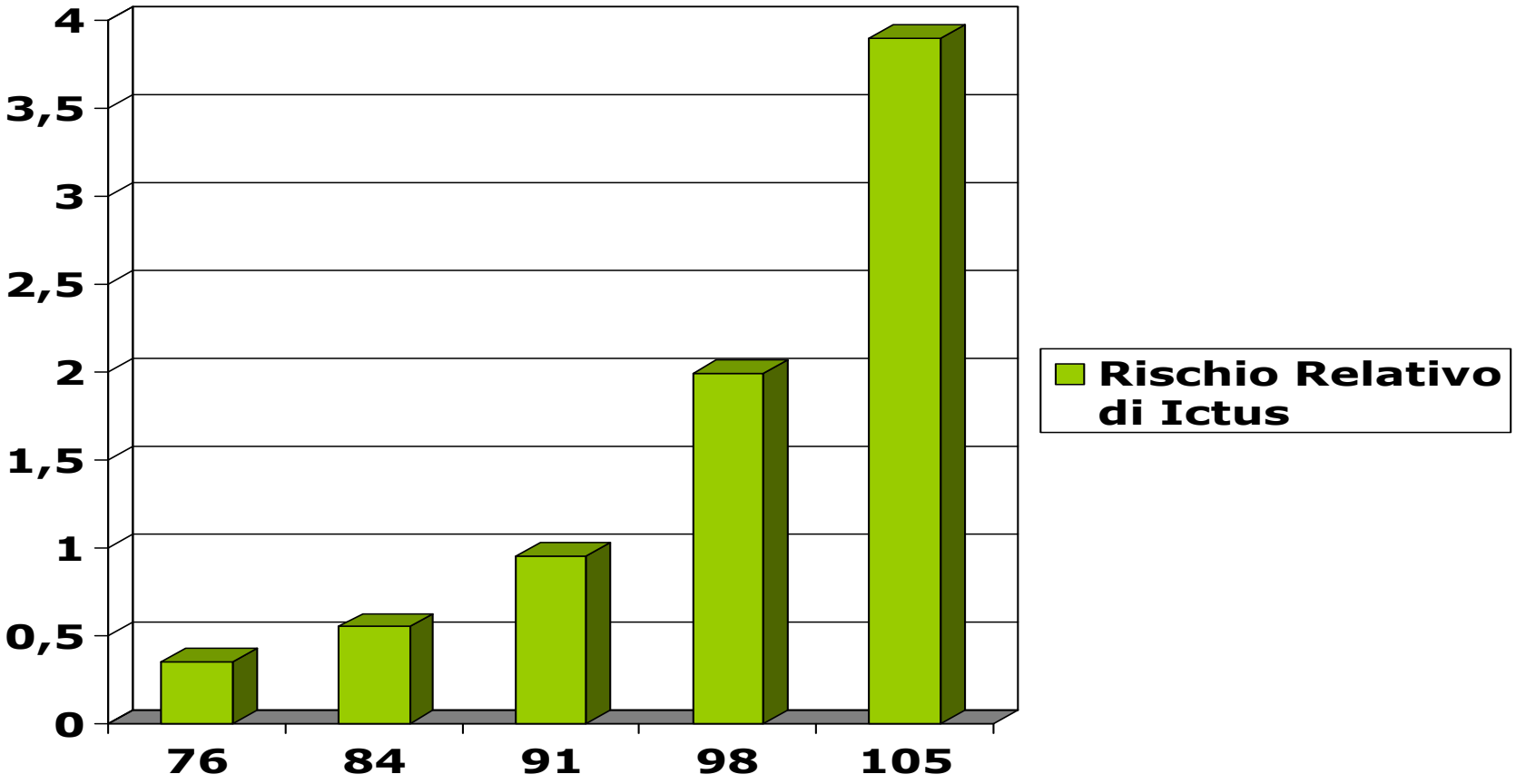

Un incremento persistente della PAD

5 mm hg

+ 34 % ictus

+ 21 % cardiopat. ischemica

servizio di cardiologia
Martina Franca

Storia naturale dell'ipertensione Arteriosa

EREDITA' ---- AMBIENTE (Età)

PRE-IPERTENSIONE (0-30 anni)

Normotensione ← IPERTENSIONE PRECOCE (20-40 anni)

IPERTENSIONE ARTERIOSA STABILIZZATA (30-50 anni)

Non Complicata → **Complicata**

Decorso Accelerato--Maligno | CUORE | GRANDI VASI | SNC | RENE

servizio di cardiologia Martina Franca

COMPLICANZE dell' IPERTENSIONE

- Accelerazione dell'aterosclerosi delle arteriole di resistenza (mediante fenomeni di RIMODELLAMENTO ed IPERTROFIA delle pareti dei piccoli vasi arteriosi).

- Accelerazione dell'aterosclerosi dei grossi vasi arteriosi (le placche aterosclerotiche si formano dove i valori pressori sono più elevati).

servizio di cardiologia
Martina Franca

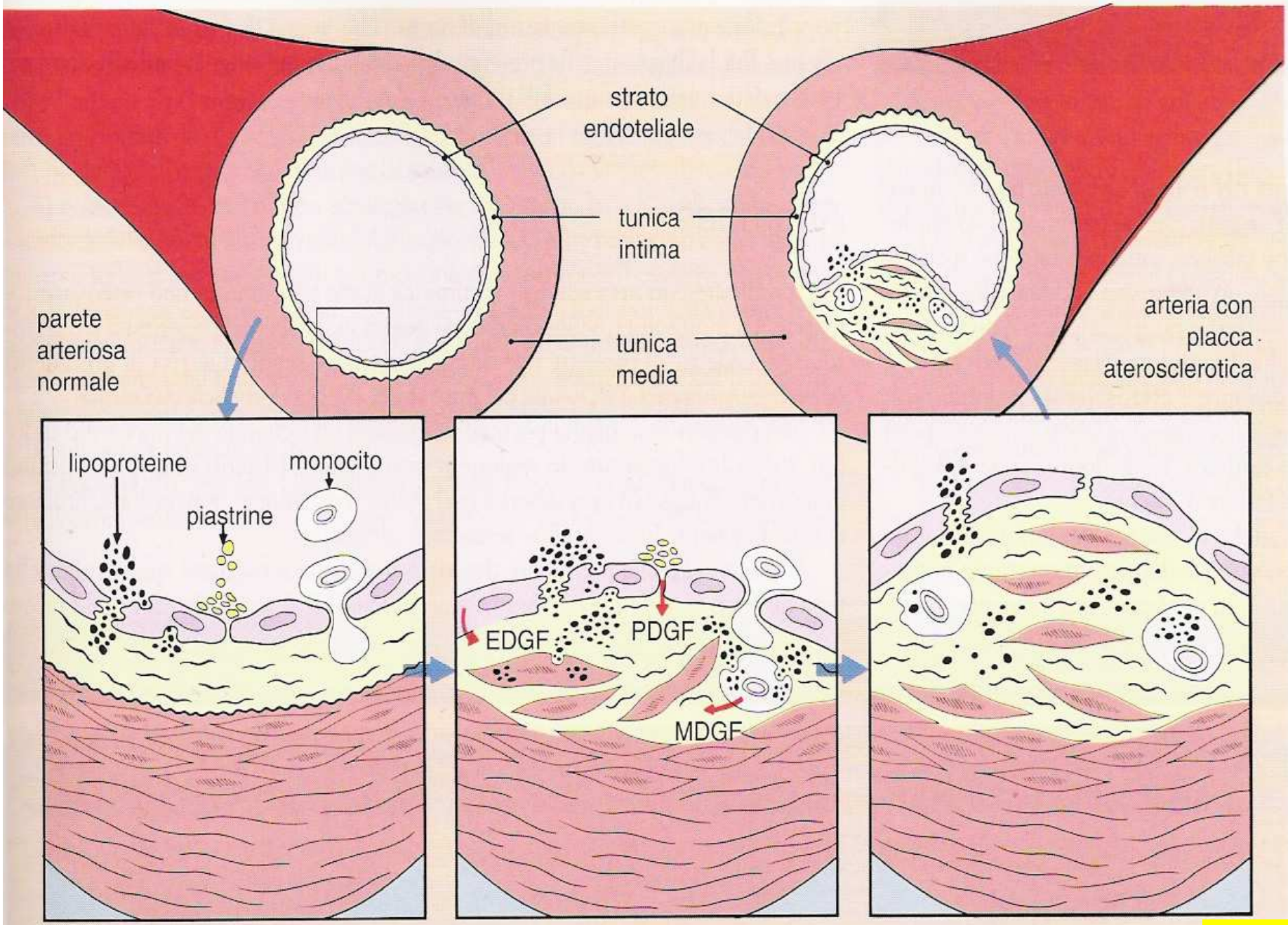

(a) Lesione cellulare endoteliale (b) Fase proliferativa (c) Fase produttiva

servizio di cardiologia
Martina Franca

COMPLICANZE dell' IPERTENSIONE

Le lesioni arteriose si possono rompere, oppure ridurre il lume arterioso, a tal punto da causare ischemia o infarto dei tessuti perfusi.

- la maggior parte degli ipertesi presenta valori solo moderatamente elevati e muore per le complicanze di una **cardiopatia ischemica**
- i pazienti con ipertensione grave e resistente alla terapia muoiono per **Ictus**.
- quelli che presentano i segni di una grave retinopatia e/o danno renale, muoiono per **insufficienza renale**.

La PATOLOGIA CARDIACA si conferma come una delle principali <u>cause di morte</u> negli IPERTESI.

servizio di cardiologia
Martina Franca

CARDIOPATIA IPERTENSIVA

- accelerazione dell' ATEROSCLEROSI delle CORONARIE (con conseguente comparsa di **ISCHEMIA MIOCARDICA**)

- sviluppo di IPERTROFIA delle cellule MIOCARDICHE (con conseguente **IPERTROFIA del VENTRICOLO SINISTRO**)

Queste condizioni portano a loro volta ad

1. SCOMPENSO CARDIACO
2. ARITMIE
3. MORTE IMPROVVISA

servizio di cardiologia
Martina Franca

Infarto Miocardico (1)

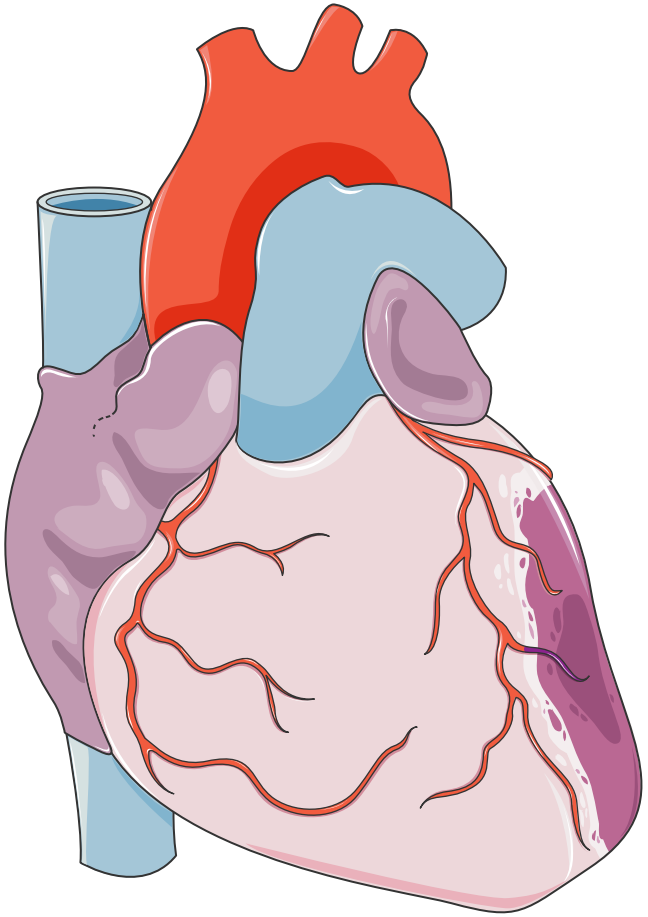

Infarto antero-laterale

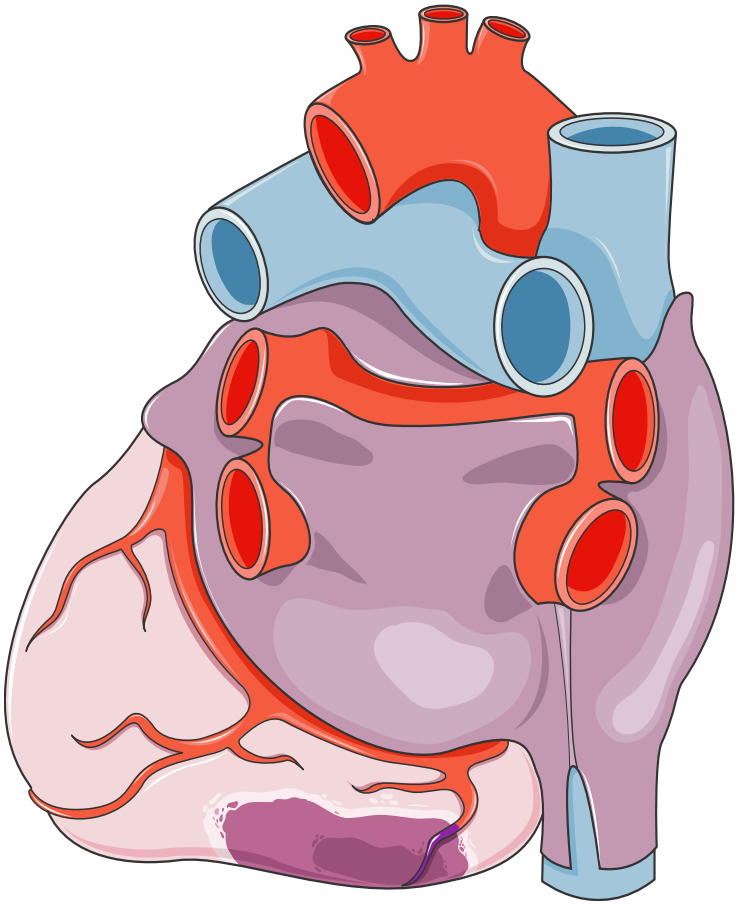

Infarto postero-inferiore

Infarto Miocardico (2)

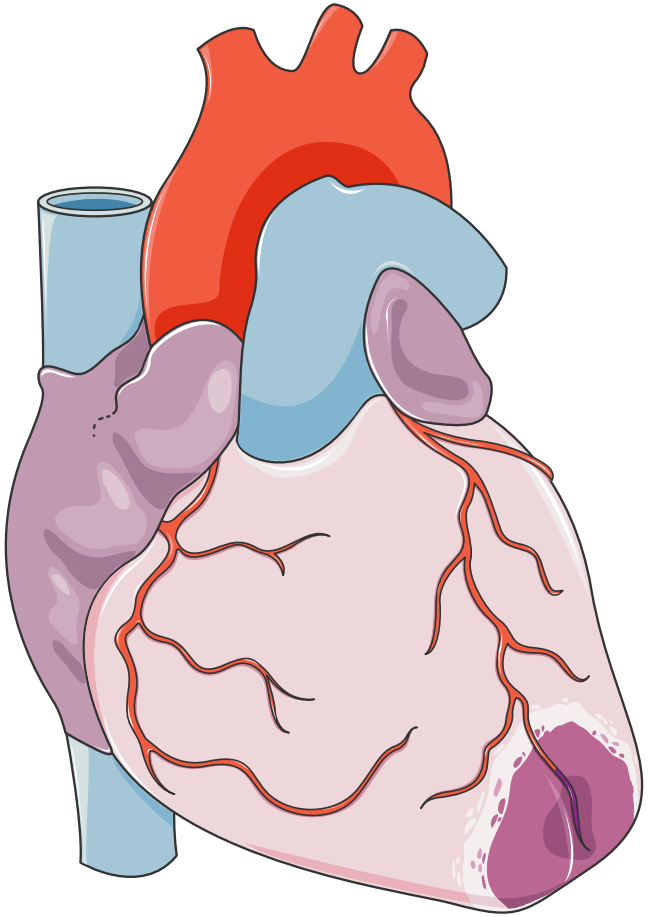

Infarto Apicale

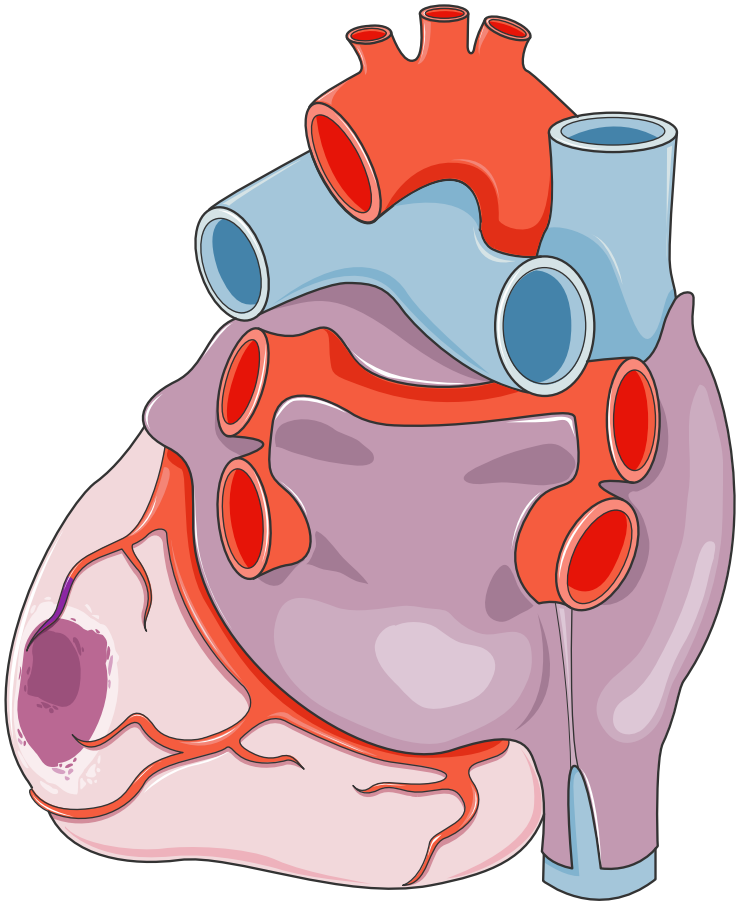

Infarto postero-laterale

Ipertrofia Ventricolare Sinistra

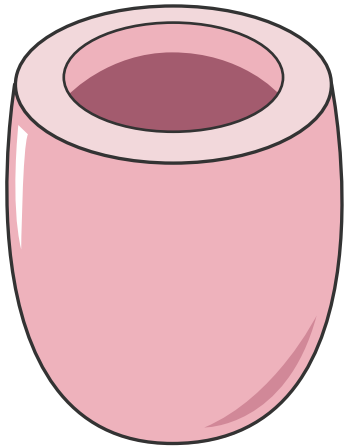

Normale

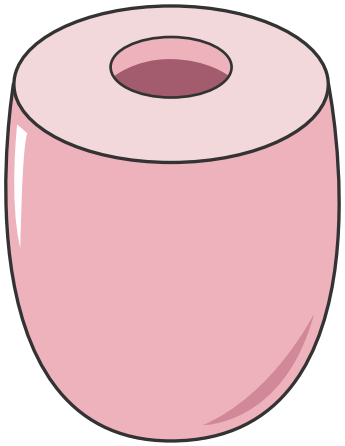

Pressione >

Ipertrofia
Concentrica

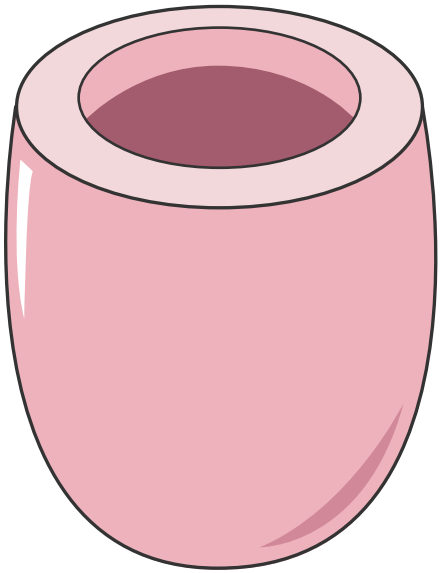

Volume >

Ipertrofia
Eccentrica

CARDIOPATIA IPERTENSIVA

- importante è l'esecuzione di una serie di indagini, volte ad evidenziare l'eventuale presenza di DANNO CARDIACO

1. **VISITA CARDIOLOGICA + ECG**
2. **ECOCARDIOGRAMMA**
3. **FUNDUS OCULI**

- ed eventualmente in un secondo tempo

1. **Ecg Dinamico sec. Holter**
2. **Test ergometrico**
3. **ecc. ecc. ecc.**

servizio di cardiologia
Martina Franca

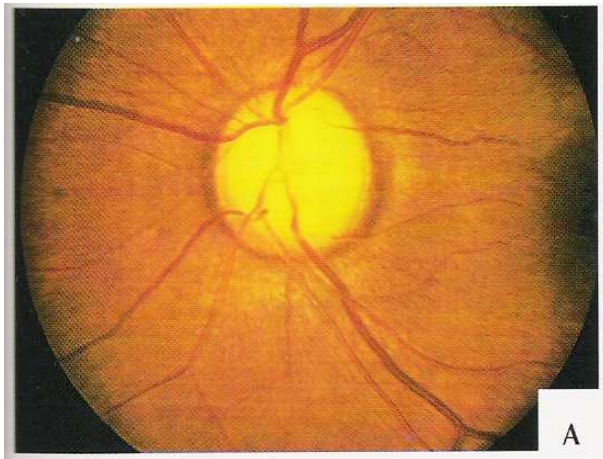

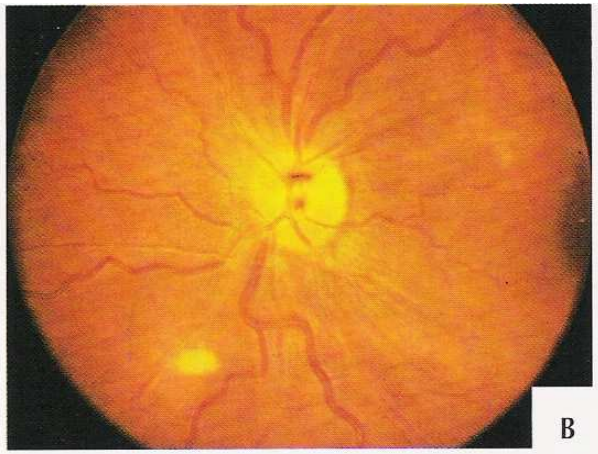

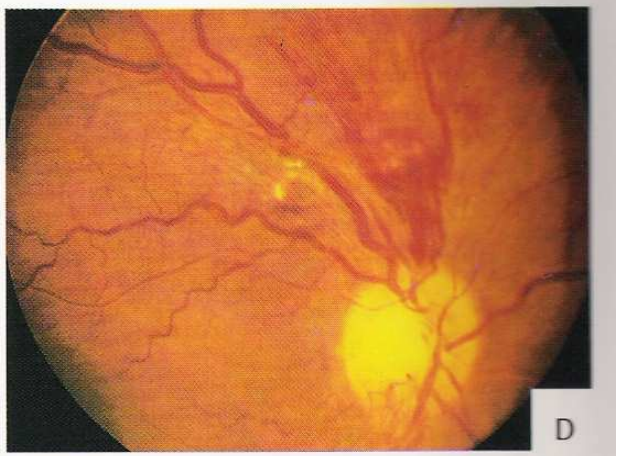

FIGURA 16.55 Alterazioni retiniche da ipertensione sistemica. **(A)** La retina di una donna nera di 49 anni con ipertensione essenziale asintomatica da 10 anni mostra restringimento e raddrizzamento arteriolare, aumentato riflesso alla luce, calibro irregolare, perdita di piccole diramazioni arteriolari e precoci alterazioni agli incroci arterovenosi. **(B)** Una donna nera di 42 anni con ipertensione essenziale e pressioni di 260/130 era asintomatica tranne che per cefalea. L'esame retinico rivelava grave sclerosi vascolare, sotto forma di marcata irregolarità del calibro arteriolare, incapsulamento e perdita quasi completa delle arteriole. Si osserva un essudato a «a fiocco d'ovatta» alle ore sette. Il margine nasale del disco è indistinto, reperto osservabile anche in condizioni normali. **(C)** Una donna nera di 38 anni con ipertensione maligna, papilledema bilaterale ed iperazotemia non aveva disturbi visivi. L'esame retinico dimostrava edema massivo, emorragie ed essudati che oscuravano completamente il disco e sommergevano i vasi. Le vene sono congeste e le arteriole mostrano ispessimento diffuso («filamento di rame»). Ci sono essudati duri (residui di edema) nei solchi del fascio nervoso a livello maculare alle ore 10. **(D)** La retina di una donna nera di 50 anni, con grave ipertensione da 25 anni, mostra arteriosclerosi: marcato restringimento, calibro irregolare, aumento del riflesso alla luce e alterazioni agli incroci arterovenosi. La presenza di aterosclerosi è anche suggerita dall'ampia emorragia superficiale a ventaglio, dovuta ad occlusione di un ramo della vena temporale superiore all'entrata nel disco ottico. (Riproduzione autorizzata; vedi Riferimenti delle illu-

servizio di cardiologia
Martina Franca

PATOLOGIA dei GROSSI VASI

- Aneurismi dell'aorta : toracica e/o addominale.
- Dissezione dell'aorta

2 meccanismi: - forte Stress di Parete

- aterosclerosi accelerata con marcate alterazioni di parete

servizio di cardiologia
Martina Franca

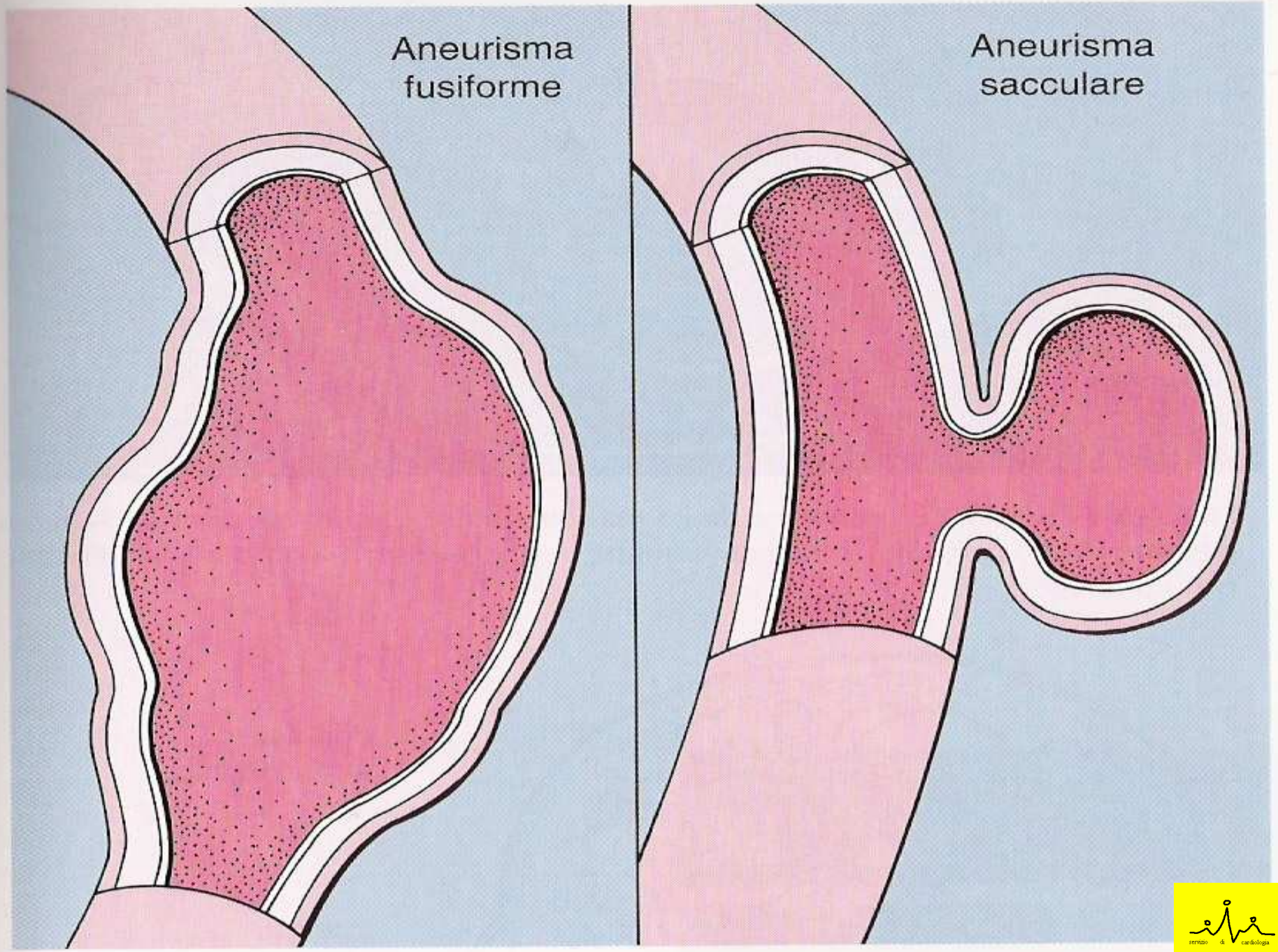

servizio di cardiologia
Martina Franca

Dissezione aortica

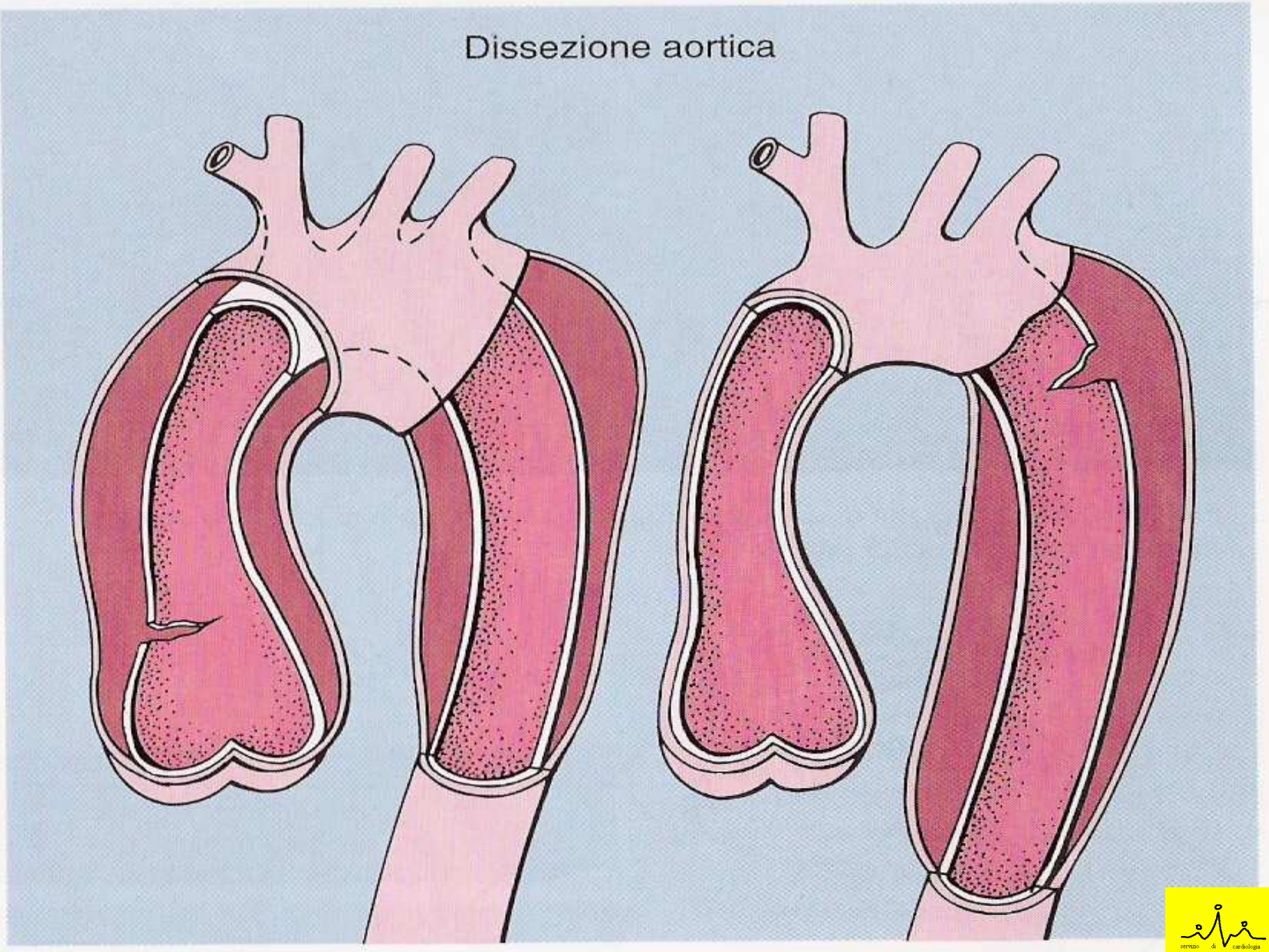

servizio di cardiologia
Martina Franca

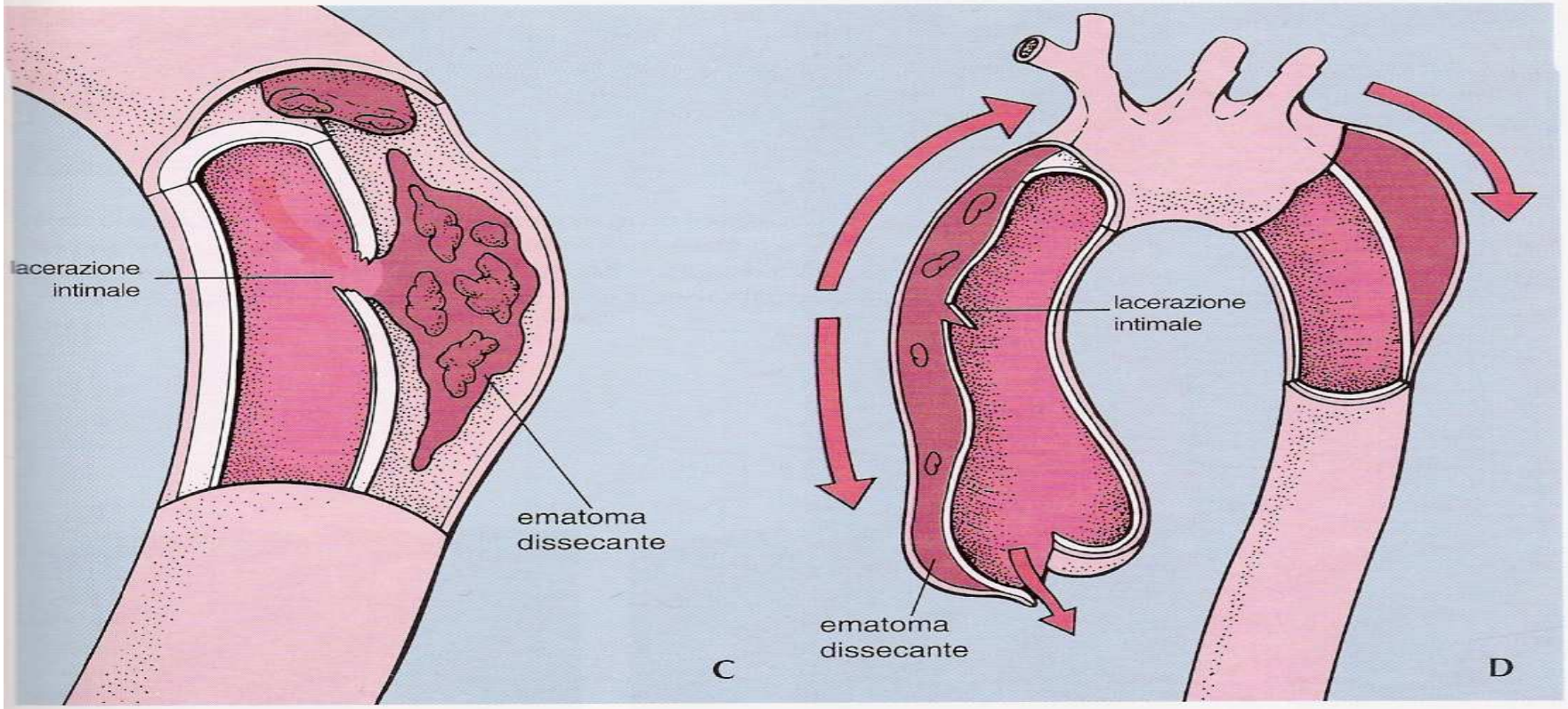

FIGURA 13.3 FATTORI PREDISPONENTI ALLA DISSEZIONE AORTICA

Degenerazione cistica della media, primitiva o secondaria, solitamente associata ad uno o più dei seguenti fattori:
- Età avanzata
- Ipertensione
- Gravidanza

Aterosclerosi
Malattia valvolare aortica
Coartazione aortica
Trauma aortico, compreso quello iatrogeno (p.e. catetere angiografico)

servizio di cardiologia
Martina Franca

MALATTIA CEREBRO-VASCOLARE

- ICTUS
- T I A
- PATOLOGIA CEREBROVASCOLARE SILENTE

** PATOLOGIA CAROTIDEA a livello extracranico
(importante il suo precoce riconoscimento e trattamento per la prevenzione dell' ICTUS)

servizio di cardiologia
Martina Franca

Ischemic stroke

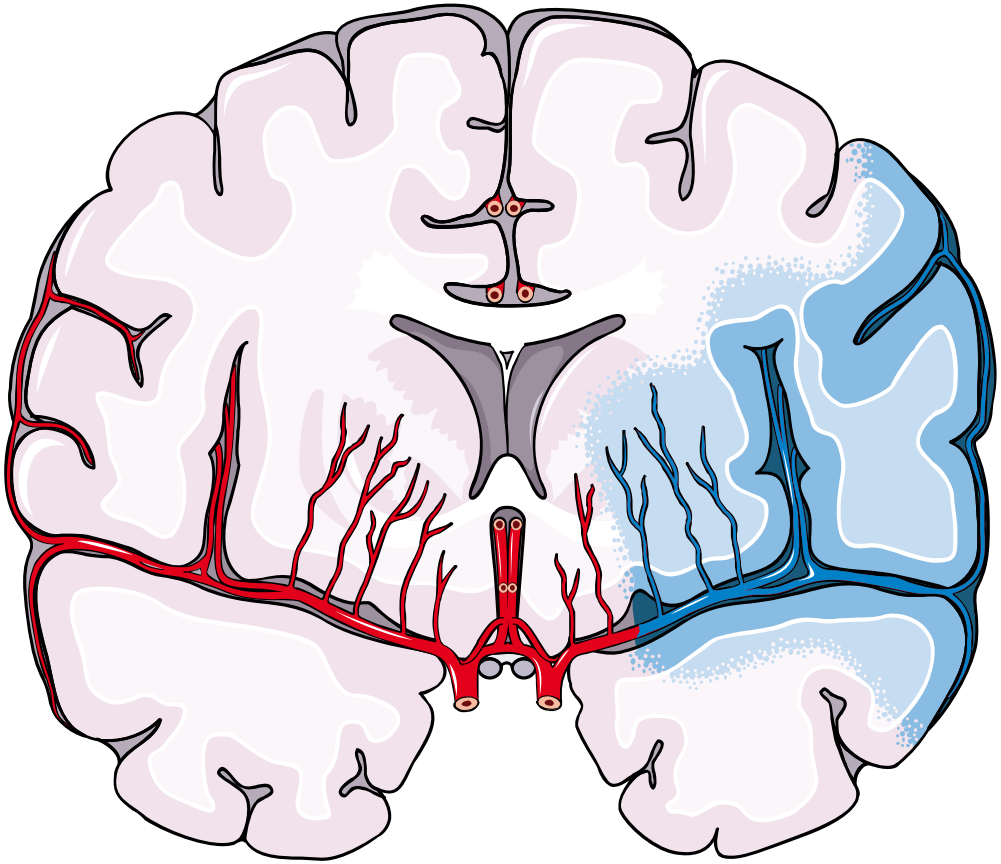

servizio di cardiologia
Martina Franca

Hemorrhagic stroke

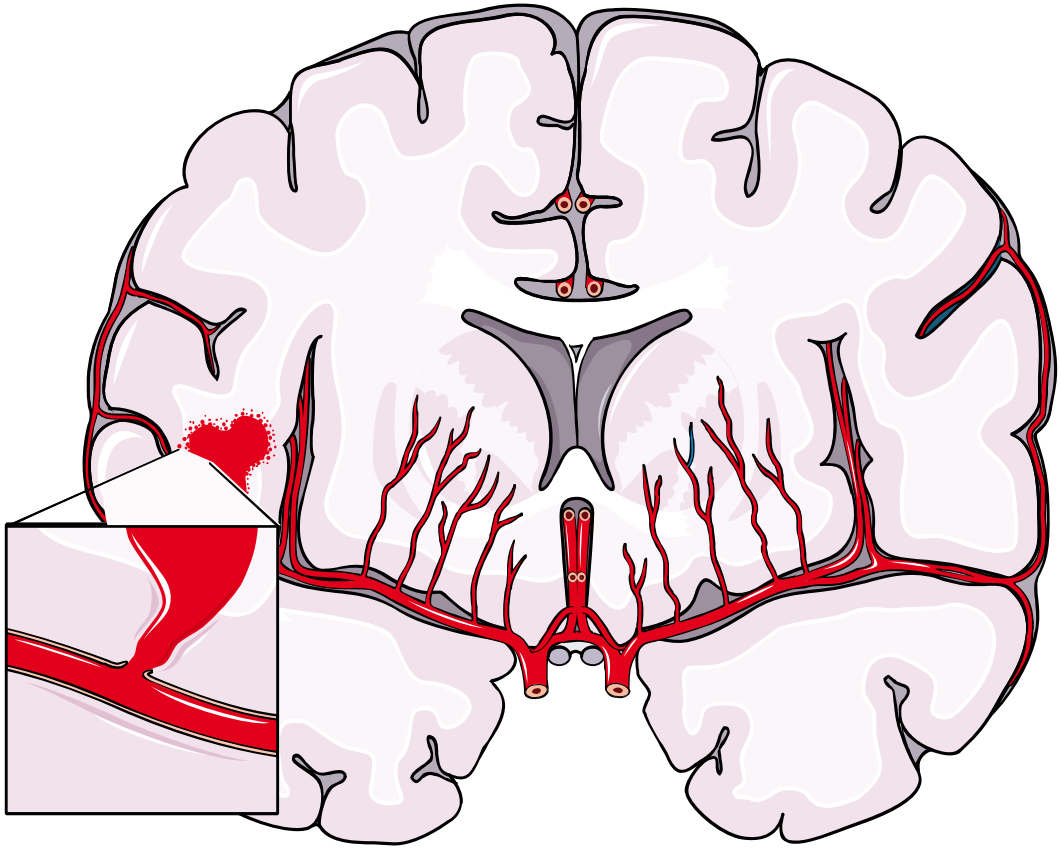

servizio di cardiologia
Martina Franca

CONCLUSIONI

- dopo il riscontro di un'ipertensione arteriosa (specie se occasionale) è importante valutare l'eventuale presenza di DANNO D'ORGANO.

- instaurare un intervento terapeutico mirato al controllo dei valori pressori, ma anche al controllo delle complicanze.

servizio di cardiologia
Martina Franca

Cambiare stile di vita

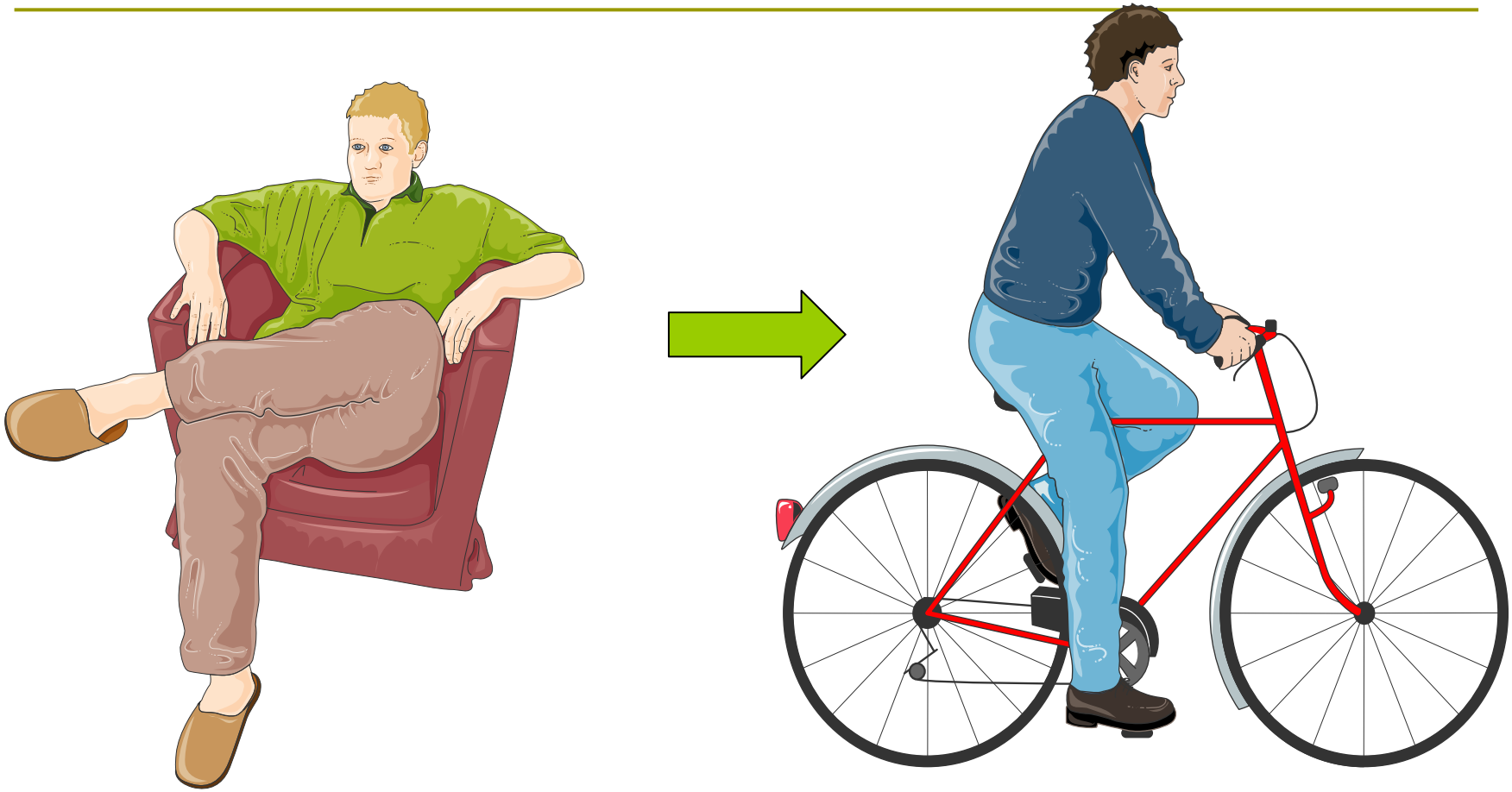

servizio di cardiologia
Martina Franca

Misurare più spesso la Pressione Arteriosa

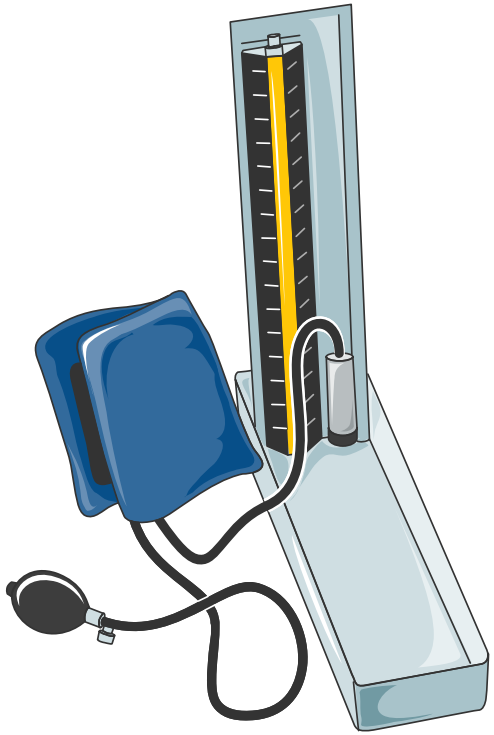

servizio di cardiologia
Martina Franca

GRAZIE

A tutti per l'attenzione

servizio di cardiologia
Martina Franca